Aus der Universitäts-Hautklinik Freiburg
Direktor: Prof. Dr. K. W. Kalkoff

EXPERIMENTELLE UNTERSUCHUNGEN ÜBER DAS KÖBNER-PHÄNOMEN UND DIE GEFÄSSREAKTION BEI DER PSORIASIS VULGARIS

Auszug aus

Inaugural-Dissertation

zur

Erlangung der Medizinischen Doktorwürde

einer

Hohen Medizinischen Fakultät

der

Albert-Ludwigs-Universität zu Freiburg im Breisgau

vorgelegt von

Ulrich Holz

geboren in

Heidenheim an der Brenz

1965

UNIV.
LEIDEN
BIBL.

Dekan: Prof. Dr. K. W. Kalkoff
Referent: Prof. Dr. L. Illig

Archiv für klinische u. experimentelle Dermatologie 226, 239—264 (1966)

Die Blutgefäß-Reaktion bei der Psoriasis vulgaris*
(histologische und capillarmikroskopische Untersuchungen)
III. Mitteilung
Das experimentelle Köbner-Phänomen

L. Illig und U. Holz**

Universitäts-Hautklinik Freiburg im Breisgau (Direktor: Prof. K. W. Kalkoff)

Eingegangen am 18. Mai 1966

Summary. 1. 50 psoriasis patients and 7 control persons were examined by 310 Köbner tests with 10 different physical and chemical stimuli. 54 times the result of the test was positive and 6 times it was questionably positive.

2. 50 positive tests were capillaroscopically controlled, and 33 times they showed typical vessel findings. 20 tests were also checked histologically, and 13 times they showed alteration that were either characteristic or consistent with the diagnosis of psoriasis; in 10 cases the clinical, capillaroscopic and histological diagnoses agreed.

3. The clinical and capillaroscopic latent period of the Köbner phenomenon was proved by statistical working out of 33 tests to be of almost equal length, the average period being 13.7 and 13.5 days. The capillaroscopically definable vessel reaction thus appears practically at the same time as the typical clinical lesions. Only in one case was the vessel reaction many days ahead of the development of a typical efflorescence.

4. A "bridge erythema" was always observed between the primary irritation from the releasing stimuli and the Köbner phenomenon.

5. In 3 patients, 5 tests gave clinical evidence of only a persisting erythema, whereas capillaroscopic observations showed vessel findings typical of psoriasis ("atypical Köbner phenomenon"). 3 other patients, in one test each, showed vessel alterations from which psoriasis could be suspected *without* actual clinical findings ("subclinical Köbner phenomenon?").

6. The capillaroscopically definable vessel alterations were always strictly limited to the psoriasis efflorescence.

7. The above examinations do not lead one to believe that psoriasis has a primary cutaneous origin. Nevertheless, it is not quite out of the question that a combined alteration of epidermis *and* corium causes at least the Köbner phenomenon.

Zusammenfassung. 1. An 50 Psoriasis-Patienten und 7 Kontrollpersonen wurden mit zehn verschiedenen physikalischen bzw. chemischen Reizen 310 Köbner-Tests durchgeführt. 54 mal fiel der Test positiv und 6 mal fraglich positiv aus.

2. 50 positive Tests wurden capillarmikroskopisch kontrolliert und zeigten 33 mal einen für Psoriasis typischen Gefäßbefund. 20 Tests wurden außerdem histo-

* Der Deutschen Forschungsgemeinschaft danken wir für ihre freundliche Unterstützung.

** Wesentliche Teile der vorliegenden Arbeit werden von U. Holz als Dissertation der Medizinischen Fakultät der Universität Freiburg i. Br. vorgelegt.

logisch überprüft und boten 13 mal charakteristische oder mit der Diagnose Psoriasis vereinbare Veränderungen; in 10 Fällen stimmten klinische, capillarmikroskopische und histologische Diagnose überein.

3. Die klinische und capillarmikroskopische Latenzzeit des Köbner-Phänomens erwies sich bei statistischer Bearbeitung von 33 Tests als nahezu gleich lang und lag im Mittel bei 13,7 bzw. 13,5 Tagen. Die capillarmikroskopisch faßbare Gefäßreaktion erscheint also praktisch gleichzeitig mit der klinisch typischen Morphe. Nur in einem einzigen Fall eilte die Gefäßreaktion der Entwicklung einer typischen Efflorescenz um viele Tage voraus.

4. Zwischen der primären Irritation durch die auslösenden Reize und dem Köbner-Phänomen wurde stets ein unspezifisches „Brücken-Erythem" beobachtet.

5. Bei 3 Patienten wurde in 5 Tests klinisch lediglich ein persistierendes Erythem, capillarmikroskopisch aber ein für Psoriasis typischer Gefäßbefund beobachtet („atypisches Köbner-Phänomen"). 3 weitere Patienten zeigten in je einem Test psoriasis-verdächtige Gefäßveränderungen *ohne* wesentlichen klinischen Befund („subklinisches Köbner-Phänomen?").

6. Die capillarmikroskopisch faßbaren Gefäßveränderungen waren stets scharf auf die Psoriasis-Efflorescenz begrenzt.

7. Die vorliegenden Untersuchungen sprechen nicht zugunsten einer primär-cutanen Entstehung der Psoriasis. Eine kombinierte Alteration von Epidermis *und* Corium als Ursache zumindestens des Köbner-Phänomens ist jedoch nicht ganz ausgeschlossen.

Nach Telner u. Fekete (1961), Yamazaki (1963) und Ross (1964) gehen die typischen Capillarveränderungen der klinischen Efflorescenzenentwicklung bei der Psoriasis *voraus* und kommen beim Köbner-Phänomen auch *ohne* Entwicklung einer Psoriasis-Efflorescenz vor („subklinisches Köbner-Phänomen"). Diese Beobachtungen haben unter anderem Baer u. Witten (1961/62) dazu veranlaßt, den Beginn des psoriatischen Prozesses in das *Corium* zu verlegen. Unabhängig von der Frage, ob die Psoriasis im Corium oder an der Epidermis beginnt, haben wir ebenfalls mit Hilfe des experimentellen Köbner-Phänomens untersucht, *zu welchem Zeitpunkt* während der Entwicklung einer klinisch (zum Teil auch histologisch) typischen Psoriasisefflorescenz die charakteristischen Gefäßveränderungen bei capillarmikroskopischer Verlaufsbeobachtung erfaßt werden können.

Da capillarmikroskopische Kontrolluntersuchungen mit photographischer Dokumentation der Befunde einen erheblichen technischen Aufwand darstellen, und da Farber u. Mitarb. (1964) in ihren Versuchen über das experimentelle Köbner-Phänomen im Gegensatz zu anderen Autoren (z. B. M. Müller, 1934) die ungewöhnlich hohe Trefferzahl von 92 % positiven Reaktionen erreichten, versuchten wir ebenfalls, durch sorgfältige Auswahl der Patienten und durch gleichzeitige Anwendung zehn verschiedener, zum Teil von anderen Autoren empfohlener physikalischer und chemischer Reize eine möglichst hohe Ausbeute isomorpher Reizeffekte zu erzielen.

Wir legten großen Wert darauf, daß möglichst viele Patienten im akuten Schub zur Untersuchung kamen, und wählten solche Köbner-Reize aus, welche vorzugsweise zu einer epidermalen Irritation bzw. Schädigung führen. Leider war unser Patientenmaterial aber nicht groß genug, um in Analogie zu Farber u. Mitarb. nur Patienten in den Versuch zu nehmen, die entweder in der Vorgeschichte oder im derzeitigen Befund schon ein Köbner-Phänomen aufwiesen.

Neben der Scarifikation als klassischem mechanischem Reiz zur Auslösung eines isomorphen Reizeffektes zogen wir noch das von Pinkus inaugurierte „Stripping" sowie eine flächige, superficielle Traumatisierung (Schürfung) der Epidermis mit einer feinen Drahtbürste heran. Die Chloräthylvereisung und das Colchicin übernahmen wir von Farber u. Mitarb., das Crotonöl von Herba aus seinen grundlegenden Ekzem-Versuchen. Die experimentelle Candida-Infektion bot sich als isomorpher Reiz an, nachdem unter Fluocinolon-Folienverbänden bei der Psoriasis nicht nur ungewollte Candida-Infektionen sondern auch eine Umwandlung der Candida-Mykose in Psoriasis-Efflorescenzen beobachtet worden waren (Kalkoff, 1965).

Material

50 Psoriasis-Patienten, davon 39 im akuten Schub. 7 gesunde Kontrollpersonen.

Methode

Mit Rücksicht auf die capillarmikroskopische Untersuchung erfolgte die Applikation der Köbner-Reize stets an der Unterarmbeugeseite. Dabei blieb die untersuchte Extremität während der ganzen Beobachtungsdauer von mindestens 21 Tagen unbehandelt. Der übrige Körper wurde währenddessen einer klassischen äußeren Therapie unterzogen (Bäder, Folienverbände mit Fluocinolon; Schmiertuch mit Salicyl-, Quecksilber-, Cignolin- und Teer-haltigen Salben). Ein völliges Aussetzen der Behandlung während des Versuchs war aus ärztlichen und psychologischen Gründen nicht möglich.

Zehn verschiedene mechanische und chemische Reize (Tab. 1, und Abb. 1) wurden einzeln oder kombiniert auf 1 cm^2 große Hautareale appliziert, und zwar mit Hilfe einer Metall-Schablone. Der Abstand der Testfelder zu benachbarten Spontan-Efflorescenzen betrug mindestens 2 cm. Jedes Testfeld wurde in zweitägigem (selten dreitägigem) Abstand klinisch und capillarmikroskopisch kontrolliert. Bei Einsetzen psoriasis-verdächtiger Befunde wurde täglich nachuntersucht. Wichtige Beobachtungen wurden photographisch dokumentiert. Beobachtungsdauer mindestens 21 Tage.

Die capillarmikroskopische Beobachtung wurde mit einem — unter Verwendung von optischen Teilen der Fa. Leitz/Wetzlar — selbst konstruierten Capillarmikroskop teils stereoskopisch, teils monoskopisch durchgeführt. Die Dokumentation erfolgte teils mit Leica und Mikas (Leitz), teils mit dem Orthomaten (Leitz). Die Vergrößerung auf dem Film-Negativ betrug im ersten Fall bis 9 fach, im zweiten Fall ca. 15—20 fach.

Die histologische Untersuchung wurde in üblicher Weise an Hand von Vertikal-Schnitt-Serien ausgeführt. Fixierung mit Formalin, Färbung mit Hämatoxilin-Eosin. Die Photogramme wurden am Laborlux von Leitz mit dem Orthomaten aufgenommen.

Um zu möglichst sicheren Schlüssen zu gelangen, wurden bei der klinischen, capillarmikroskopischen und histologischen Diagnose „Psoriasis" strenge Maßstäbe angelegt, und zwar wurden folgende Kriterien verlangt:

Tabelle 1. *Zur Auslösung des Köbner-Phänomens herangezogene Reize*

Reiz	Durchführung	Zahl
„Stripping“	Schichtweises Abziehen des Stratum corneum nach Pinkus mit Tesafilm bis zum Feuchtwerden.	49
Scarifikation	Aufritzen der Epidermis mit einer Sicherheitsnadel, bis zum Auftreten vereinzelter Punktblutungen.	40
Drahtbürsten-Schürfung	Aufschürfung der Hautoberfläche mit einer feinen, sterilisierten Drahtbürste bis zum Feuchtwerden, eventuell mit kleinen Punktblutungen.	45
Podophyllin-Lösung	10—20% in Alkohol. Betupfung der unversehrten Haut mehrere Tage hintereinander, bis zum Auftreten einer deutlichen Entzündung.	13
Crotonöl	20—30% in 90% Alkohol. Ein- bis zweimaliges Auftupfen auf die Haut, bis zur Bildung von Knötchen, Bläschen und Pusteln.	12
Drahtbürsten-Schürfung + Podophyllin	Aufbringen der 10—20%igen Podophyllin-Lösung auf die geschürfte Haut, meist an zwei aufeinanderfolgenden Tagen.	36
Drahtbürsten-Schürfung + Colchicin-Lösung	Aufbringen von 0,05% Colchicin (1 Tropfen, wäßrig) auf die geschürfte Haut. Bis dreimal wiederholt.	36
Chloräthylvereisung	Chloräthylspray, 30—40 sec bei einem Abstand von 10—15 cm.	32
Kromayer-Kontakt-Bestrahlung	Bestrahlungsdauer 20 sec, einmalig.	11
Candida-Infektion	Aufbringen einer Candida-Reinkultur auf die gereinigte Haut. Abdecken mit einem Test-Pflaster (feuchte Kammer!). Es entstand nach 2—3 Tagen eine unterschiedlich starke, papulöse oder pustulöse Entzündung.	36

1. Klinisch: scharf begrenztes, flächiges Erythem mit flacherhabener Infiltration und Schuppenauflagerung[1] von mindestens 14tägiger Dauer.

2. Capillarmikroskopisch: Verschwinden der subpapillären Venen, Rötung des Untergrundes und Entwicklung zahlreicher glomerulum-artiger Capillarkonvolute. Scharfes Capillarbild.

3. Histologisch: Verlängerung der Reteleisten und der Papillen, fehlende Körnerschicht, Parakeratosen[1], Auswanderung von Granulocyten mit Eindringen in die Epidermis, Capillarerweiterung.

[1] Die klinische und histologische Beurteilung der Hyperkeratose wurde leider durch die Notwendigkeit beeinträchtigt, die Schuppenauflagerungen zwischendurch für die capillarmikroskopische Beobachtung durch „stripping“ zu entfernen.



Abb. 1. Gesamtübersicht über die 310 Köbner-Tests. Weiß = nicht durchgeführt; gestrichelt = negativ; Schwarz = positiv

Ergebnisse

23 von 50 Patienten zeigten mindestens auf *einen* der 10 Testreize ein positives Köbner-Phänomen (Abb. 1). Insgesamt fielen *klinisch* von 310 Köbner-Tests 54 positiv und 6 fraglich positiv bzw. „atypisch" aus. Dabei konnte kein statistisch signifikanter Unterschied in der Wirksamkeit der verschiedenen Test-Reize festgestellt werden; eindrucksmäßig schien die experimentelle Candida-Infektion als Köbner-Reiz besonders geeignet zu sein.

Entgegen unseren Erwartungen hatte auch die *Verlaufsform* der Psoriasis keinen entscheidenden Einfluß auf das Resultat der Köbner-

Tabelle. 2. *Übersicht über das capillarmikroskopische und histologische Resultat der 61 klinisch positiven Köbner-Tests*[1]

Nr.	Pat.	klinisch									capillarmikroskopisch									histologisch								
		Stripping	Bürste	Bürste + Podophyllin	Bürste + Colchicin	Candida	Scarifikation	Chloräthyl	Crotonöl	Podophyllin	Stripping	Bürste	Bürste + Podophyllin	Bürste + Colchicin	Candida	Scarifikation	Chloräthyl	Crotonöl	Podophyllin	Stripping	Bürste	Bürste + Podophyllin	Bürste + Colchicin	Candida	Scarifikation	Chloräthyl	Crotonöl	Podophyllin
48	Hud	+	+	+	+	+	+				∅	∅	∅	∅	+	∅							∅		∅			
24	Mut		+	+	+	+						+	+	+	+									+				
50	Bri		+	+	+	+	+					∅	∅	∅	+	∅								+	+			
47	Tru			+		+							∅		∅													
39	Rae					+	+								+	+								∅				
54	Nim				+		+							∅		+												
38	Sch					+									+									+				
19	Geh	+									+									+								
15	Alb				+									∅														
16	Hof			+									∅									+						
21	Kie	+		+	+						+		+	+						+			∅					
7	Hei					+									∅													
8	Fil			+			+		+	+			+			+		+	+									
11	Urn			?					?	?			+					+	+									
4	Kle	+				+	+				+																	
1	Dre		+			?						∅			+									+				
29	Kru	+	+		+	+	+	+			+	+		+	+	+	+						+	+				
45	Tei	+	+				+				+	∅				+				∅					∅			

42	Sum																																		
26	Dol																																		
32	Arm	+				+		+		+																									
10	Thi				+																														
6	Döb				?					?																									
		insgesamt: 60[1] (davon 6 atypisch [?])																																	
		insgesamt: 56 (davon 17 negativ)																																	
		insgesamt: 20 (davon 7 negativ)																																	

+ = typisch oder sehr verdächtig für Psoriasis
? = klinisch atypisch (persistierendes Erythem).
∅ = Kein Anhalt für Psoriasis.
[1] Der eine klinisch positive UV-Test von Tab. 1 wurde hier fortgelassen, weil er weder capillarmikroskopisch noch histologisch kontrolliert worden war (Nr. 1, Pat. Dre).

Tests. Selbst bei exanthematischer (meist postanginöser) Psoriasis fiel die Köbner-Reaktion nicht wesentlich häufiger positiv aus als bei stationärer Psoriasis. Zwar hat man bei der Betrachtung der Abb. 1 zunächst den Eindruck, daß die exanthematischen Psoriasisfälle häufiger positiv reagieren als die Fälle mit frischem Schub, und diese wieder häufiger als die stationären Formen; die durchschnittliche Zahl positiver Tests pro Patient beträgt bei exanthematischer Psoriasis 23,0 %, bei frischem Schub 19,6 % und bei stationärem Krankheitsbild 12,6 %. Eine statistische Überprüfung des gesamten Materials nach verschiedensten Gesichtspunkten mittels der χ^2-Methode ergab aber *keinen* signifikanten Unterschied zwischen den drei verschiedenen Verlaufsgruppen.

Getrennt ausgewertet wurden 1. alle Patienten zusammen, 2. alle Köbner-Tests zusammen, 3. alle Patienten mit Stripping-Reiz und 4. alle Patienten mit Stripping-Reiz, Bürsten-Reiz und Scarifikation. Auch wenn nur solche Reize berücksichtigt wurden, die bei *allen* Patienten durchgeführt worden waren, konnte kein signifikanter Unterschied in den Verlaufsgruppen festgestellt werden.

Von den 60 typischen bzw. atypischen Köbner-Reaktionen wurden 56 capillarmikroskopisch untersucht, und von diesen zeigten 39 einen für Psoriasis typischen Gefäßbefund. 20 Köbner-Reaktionen wurden außer-

dem histologisch überprüft und boten 13 mal charakteristische bzw. mit der Diagnose Psoriasis ohne weiteres vereinbare Veränderungen (Tab. 2).

Von 50 klinisch als *sicher* positiv bewerteten Tests ließen 17 das für die Psoriasis typische capillarmikroskopische Bild vermissen. Von 20 klinisch typischen Köbner-Reaktionen zeigten 7 bei histologischer Kontrolle keine charakteristischen Veränderungen; bei 5 dieser histologisch negativen Köbner-Phänomene war der capillarmikroskopische Befund aber positiv. Umgekehrt fiel der histologische Befund bei 2 capillarmikroskopisch negativen Köbner-Phänomenen positiv aus (vgl. Tab. 2).

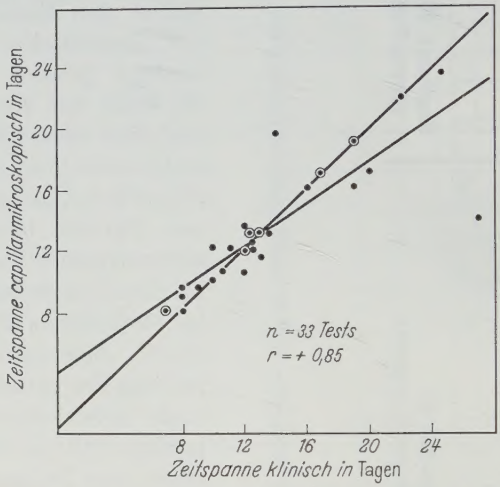

Abb. 2. Korrelation der klinischen und capillarmikroskopischen Latenzzeit des Köbner-Phänomens bei 33 Tests, dargestellt als Punktwolke im cartesischen Koordinatennetz. Der korrelative Zusammenhang ist eng, die beiden Regressionslinien liegen dicht bei der 45°-Linie

Unter 50 capillarmikroskopisch überprüften typischen Köbner-Reaktionen stimmten also klinischer und capillarmikroskopischer Befund 33 mal überein, und unter 20 capillarmikroskopisch *und* histologisch kontrollierten Köbner-Reaktionen stimmten alle drei Befunde 11 mal überein. (Eine dieser Reaktionen war klinisch „atypisch", vgl. Tab. 2.)

Die Latenzzeit des Köbner-Phänomens schwankte klinisch zwischen 7 und 28 Tagen, capillarmikroskopisch zwischen 7 und 26 Tagen. Bei 33 Patienten mit eindeutigem klinischen *und* capillarmikroskopischen Köbner-Phänomen lagen die Mittelwerte in beiden Fällen mit 13,7 Tagen (± 4,9) bzw. 13,5 Tagen (± 3,9) dicht beieinander. Wie auch die graphische Darstellung der Korrelation der beiden Latenzzeiten im cartesischen

Abb. 3 a—d. Klinische, capillarmikroskopische und histologische Dokumentation eines positiven Köbner-Tests. a Morphologischer Befund am 13. Tag nach experimenteller Candida-Infektion. Unterarmbeugeseite, Pat. Br. Leuchtend rotes, flächiges Infiltrat mit weißlicher, psoriasiformer Schuppenbildung. b Typische Capillarkonvolute bei unsichtbaren Venolen und subpapillären Venen am 16. Tag nach der Infektion. c Typischer histologischer Befund mit Verlust der Körnerschicht, Parakeratose, Verlängerung der Reteleisten und der Papillen, Granulocytenauswanderung und Capillarerweiterung. d Ausschnitt; Einwanderung und subcorneale Anreicherung von Granulocyten in der Epidermis

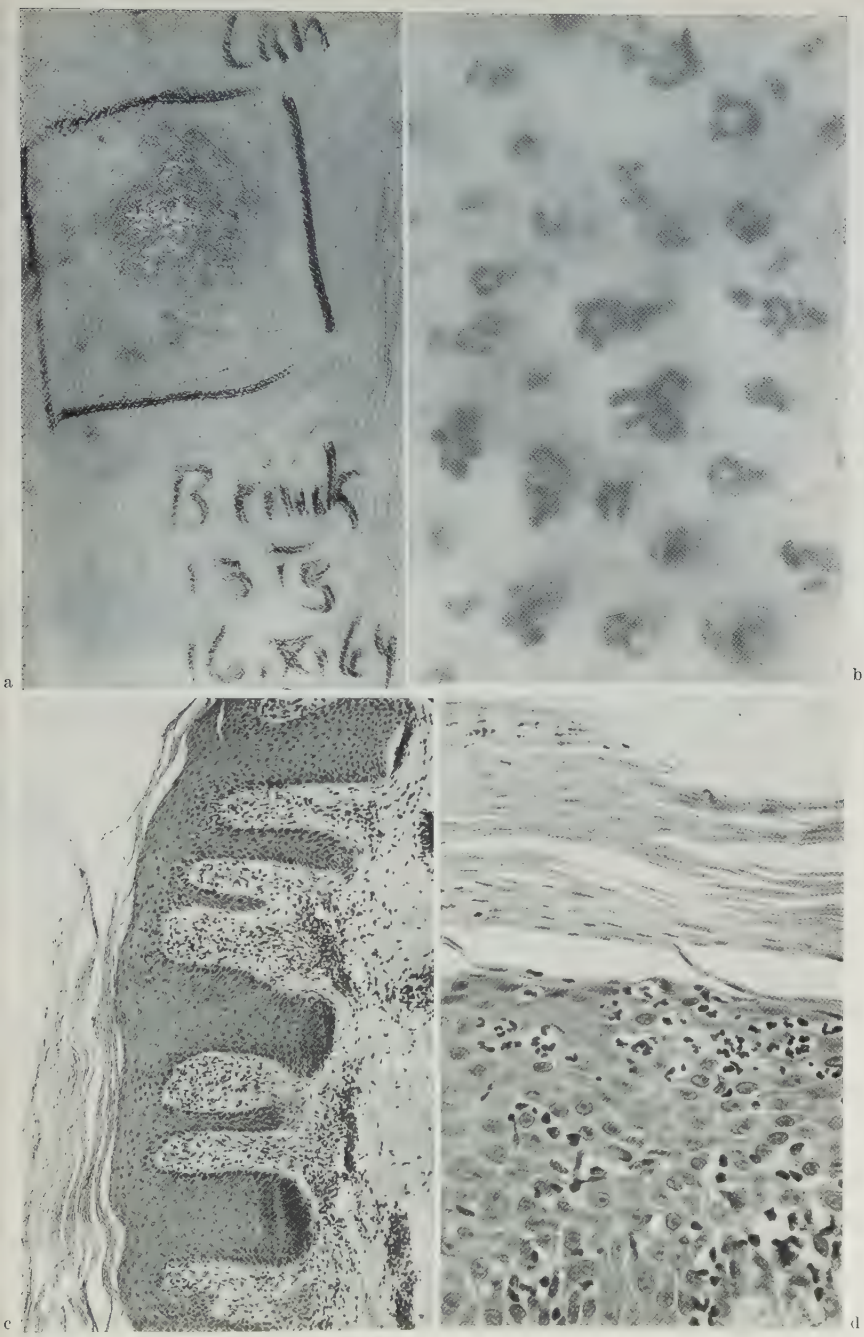

Abb. 3a—d. Legende siehe S. 246

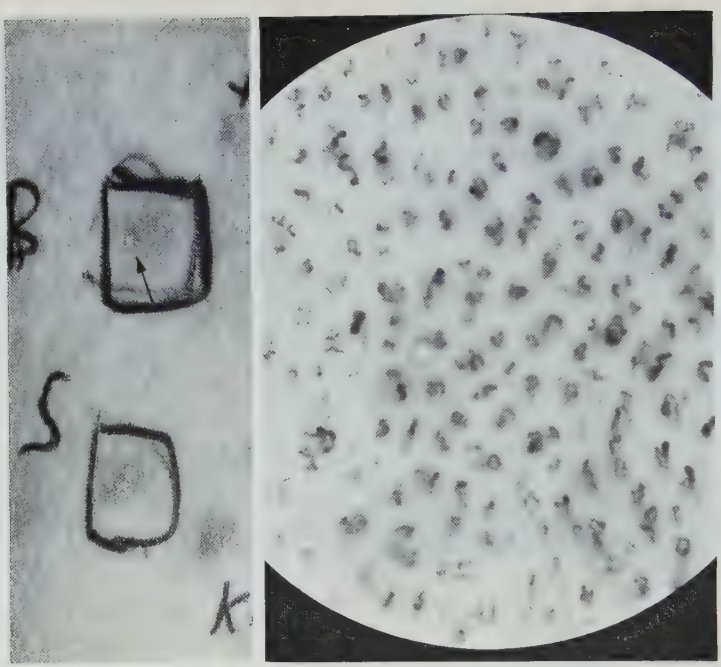

a b

Abb. 4 a und b. Positiver Köbner-Test. a makroskopischer Befund, am 19. Tag nach Bürsten-Schürfung. Kleine Psoriasis-Papel mit silber-weißer Schuppung (Pfeil). b Typische Psoriasis-Capillaren bei Unsichtbarkeit der subpapillären Venen, am 23. Tag nach der Reizung (Pat. Kru)

Abb. 4 c—e. Klinische, capillarmikroskopische und histologische Dokumentation eines positiven Köbner-Tests. c Morphologischer Befund am 10. Tag nach experimenteller Candida-Infektion (Pfeil). Scharf begrenztes, pfenniggroßes Infiltrat mit randbetonter, psoriasiformer Schuppung; der Herd ist von den Spontaneffloreszenzen der Umgebung nicht zu unterscheiden. Pat. Armbr., Unterarmbeuge. d Zahlreiche „cotton ball"-Capillaren bei unsichtbarem subpapillären Venennetz. Ringförmige Anordnung der Capillarkonvolute durch Umrahmung von 2 Follikeln. e Histologisch Parakeratose bei fehlender Körnerschicht mit intracornealer Granulocytenansammlung, plumpzapfige Acanthose, stark erweiterte Capillaren, perivasculäre Lymphocyten- und Granulocyten-Infiltration, mit Eindringen in die aufgelockerte Epidermis

Koordinatennetz als Punktwolke (Abb. 2) zeigt, treten also typische klinische Morphe und typischer capillarmikroskopischer Befund in den meisten Fällen nahezu *gleichzeitig* auf; der korrelative Zusammenhang der klinischen und capillarmikroskopischen Latenzzeit ist eng.

Um nachzuprüfen, ob bei der statistischen Bearbeitung der klinischen und capillarmikroskopischen Latenzzeit die Nichtberücksichtigung der 17 klinisch positiven, aber capillarmikroskopisch negativen Köbner-Tests zulässig war, wurde nicht die Latenzzeit selbst, sondern deren Reziprokwert (als sogenannte „Eintrittsgeschwindigkeit" des Köbner-Phänomens) ausgewertet. Diese Transponierung nach der Funktion l/x hat den Vorteil, daß eine sinnvolle Mittelwert-Bildung auch beim Nichteintreten des Köbner-Phänomens durchgeführt werden kann, wobei das Negativbleiben als „unendlich lange Latenzzeit" betrachtet wird. Dieses Vorgehen entspricht der Bildung des sogenannten „harmonischen Mittels", bei welchem der Reziprokwert „unendlich langer" Latenzzeiten mit dem Wert „0" in die Rechnung ein-

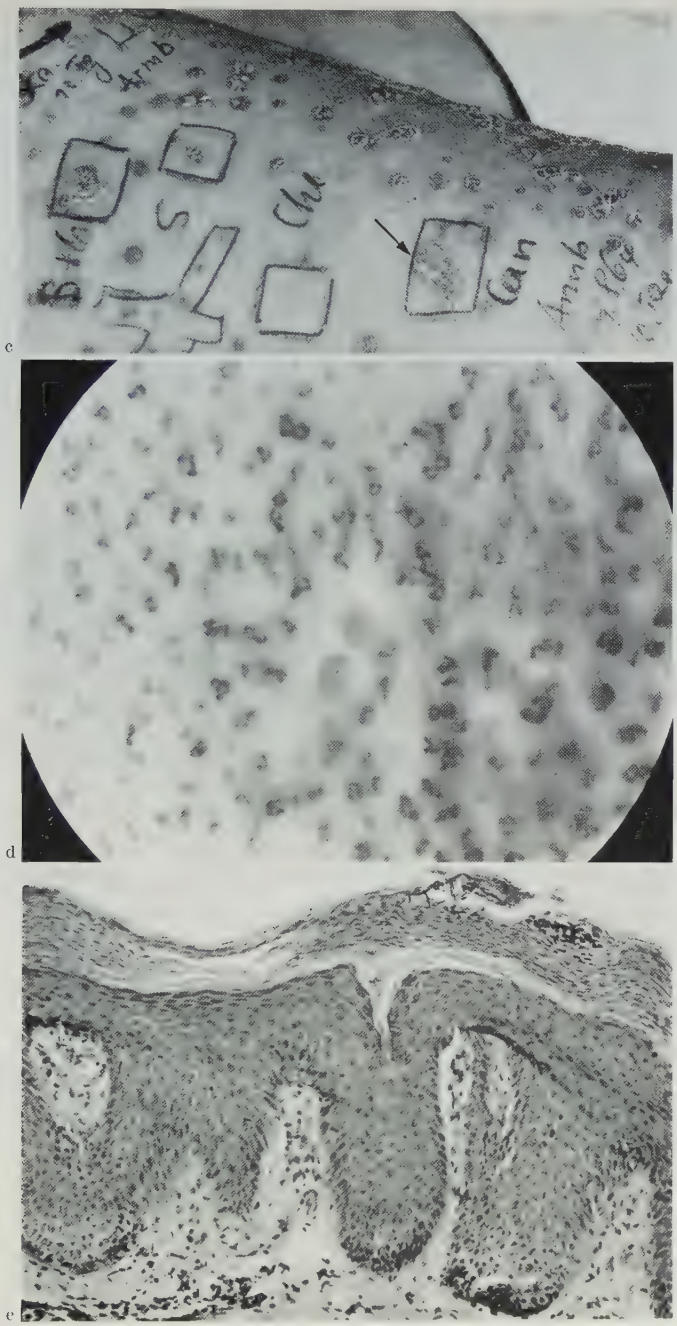

Abb. 4 c—e. Legende siehe S. 248

geht. Die Häufigkeitsverteilung dieser Reziprokwerte für die capillarmikroskopische Latenzzeit ergibt nun eine doppelgipflige Verteilung. Der eine Gipfel liegt bei der Zeitspanne 0, und der andere Gipfel liegt — etwa normal verteilt — bei Eintrittsgeschwindigkeiten zwischen 0,05 und 0,1. Die Eintrittsgeschwindigkeit „0" (mit anderen Worten: das Ausbleiben eines capillarmikroskopisch erkennbaren Köbner-Phänomens) hebt sich also häufigkeitsanalytisch heraus und fügt sich nicht in die Häufigkeitsverteilung der mikroskopischen Latenzzeiten ein. Damit stellen die Fälle mit negativem Capillarbefund etwas Besonderes, anderes dar, und es erscheint nicht nur erlaubt, sondern sogar geboten, sie einer gesonderten Betrachtung zu unterziehen, d. h. sie bei der Analyse der Häufigkeitsverteilung der Latenzzeiten des Köbner-Phänomens wegzulassen. Nach dieser Vorprüfung wurde dann die Strammheit des Zusammenhanges zwischen capillarmikroskopischer und klinischer Latenzzeit des Köbner-Phänomens untersucht. Bei der Darstellung mittels Punktwolke im cartesischen Koordinatennetz sind die makroskopisch abgelesenen Zeitspannen als Abszisse, die capillarmikroskopisch ermittelten als Ordinate aufgetragen. Der Korrelationskoeffizient beträgt bei 33 Testfeldern $r = +0{,}85$. Der korrelative Zusammenhang ist also eng, und die beiden Regressionslinien liegen recht dicht bei der 45°-Linie. Ferner wurde nachgeprüft, ob die Differenzen beider Latenzzeiten vom Wert Null wesentlich verschieden sind; das ist nicht der Fall. Der durchschnittliche Unterschied betrug nur 0,24 Tage („Student"-Test $t = 0{,}514$). Somit ergibt die Auswertung, daß die Abweichungen zwischen capillarmikroskopischer und klinischer Latenzzeit befriedigend durch Zufall erklärt werden können[2].

Nur in 4 von 40 Tests war zunächst ein sehr verdächtiges Capillarbild schon 6—16 Tage *vor* der klinischen Diagnose „Psoriasis" registriert worden. In 2 Fällen dagegen erfolgte die capillarmikroskopische Diagnose „Psoriasis" erst 2 bzw. 5 Tage *nach* der klinischen Diagnosestellung. Eine nähere Analyse dieser Ausnahmen ergab dann aber, daß die klinische Diagnose „Psoriasis" bei 3 der erstgenannten Tests einige Tage zu spät gestellt worden war, und zwar deshalb, weil die in diesem Fall mitbewertete silberweiße Schuppung dem entzündlichen Infiltrat um einige Tage nachhinkte. Retrospektiv mußte der Beginn der klinischen Köbner-Reaktion also *vor*verlegt werden, und damit blieb nur 1 Fall übrig, in welchem der capillarmikroskopische Befund dem klinischen Phänomen tatsächlich um mehrere Tage vorausgeeilt war. Den beiden Fällen mit *verspätetem* capillarmikroskopischem Befund dürfte wohl keine allzu große Bedeutung zukommen, weil die Latenzzeit zwischen Provokation und Beginn psoriasis-typischer Gefäßveränderungen in der Regel durch ein uncharakteristisches Erythem überbrückt wird, wodurch der Übergang zur spezifisch-psoriatischen Gefäßreaktion ganz fließend wird. Auf den Fall mit stark *voraus*eilender Gefäßveränderungen muß dagegen näher eingegangen werden.

Es handelte sich um einen 22jährigen Studenten, der sich freiwillig für unsere Köbner-Versuche zur Verfügung gestellt hatte. Seine Psoriasis war zur Zeit der Untersuchung weitgehend stationär und bestand in wenigen numulären Herden am

[2] Bei der statistischen Bearbeitung der Köbner-Häufigkeit und der Latenzzeiten hat uns Herr Prof. H. J. Heite (Universitäts-Hautklinik Freiburg) mit Rat und Tat geholfen, wofür wir ihm herzlich danken möchten.

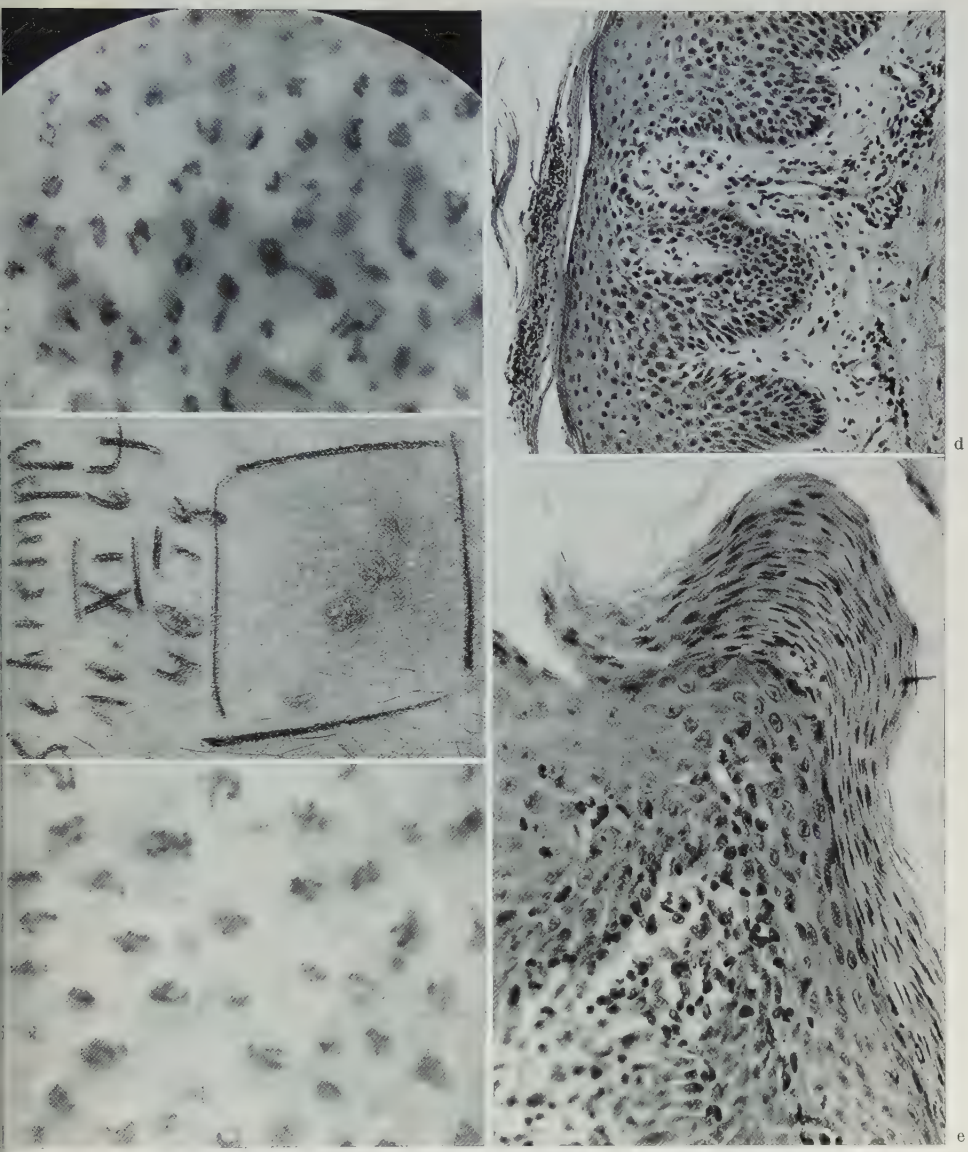

b. 5 a—e. Dokumentation eines spät-positiven Köbner-Phänomens. a Capillarmikroskopischer Befund am Tag nach experimenteller Candida-Infektion. Subpapilläre Venen unsichtbar, Venolen zum Teil eben noch wahrnbar. Capillaren auffallend stark geschlängelt. Klinisch aber nur unspezifisch aussehendes Erythem. b Morologischer Befund am 40. Tag. 5 typische erbsgroße Psoriasis-Efflorescenzen, von denen 4 dicht zusammengerückt hen. Schuppenbildung gering. c Capillarmikroskopischer Befund am 40. Tag: typische Capillarkonvolute. d und histologischer Befund am 40. Tag: Parakeratose, fehlende Körnerschicht, fingerförmige Acanthose, perivascue Lymphocyteninfiltrate mit Granulocytenbeimischung und Einwanderung in die Epidermis. Capillarerweiterung

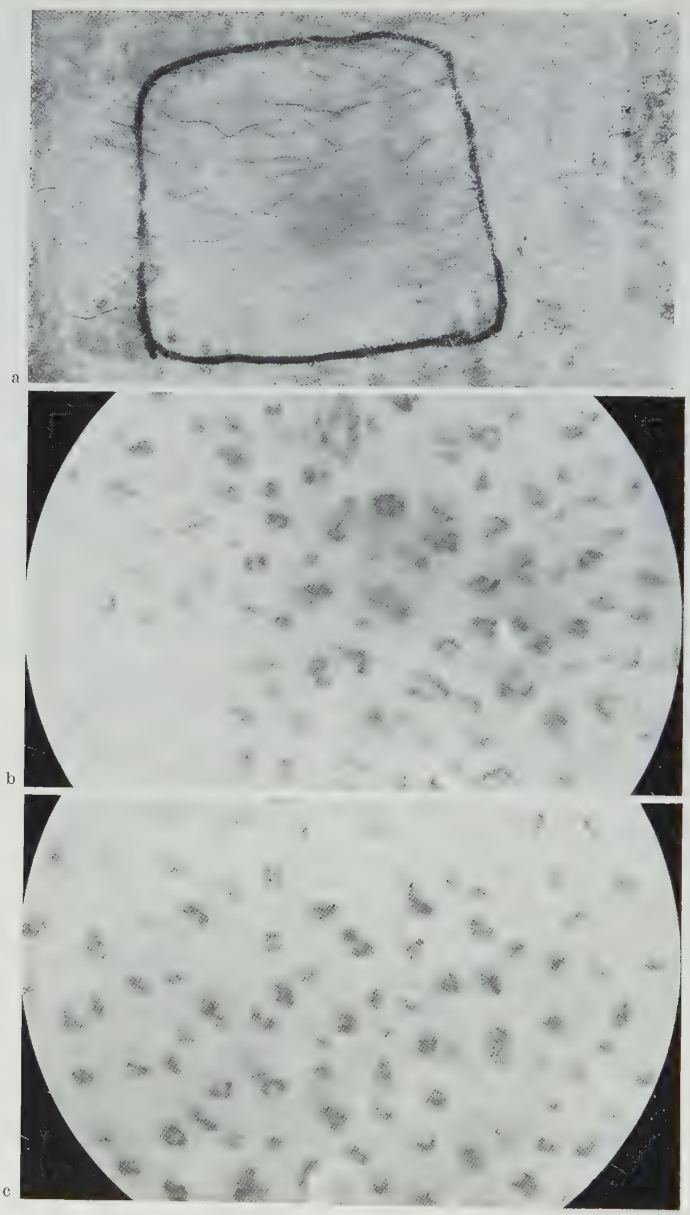

Abb. 6 a—c. Klinisch „atypisches" Köbner-Phänomen. a Makroskopisch geringes, uncharakteristisches Resterythem am 15. Tag nach Candida-Infektion. b Capillarmikroskopisch typischer Psoriasis-Befund (Pat. Dre). c Anderer Pat. (Urn), ebenfalls capillarmikroskopisch sehr psoriasisverdächtig, bei klinisch nur persistierendem Erythem

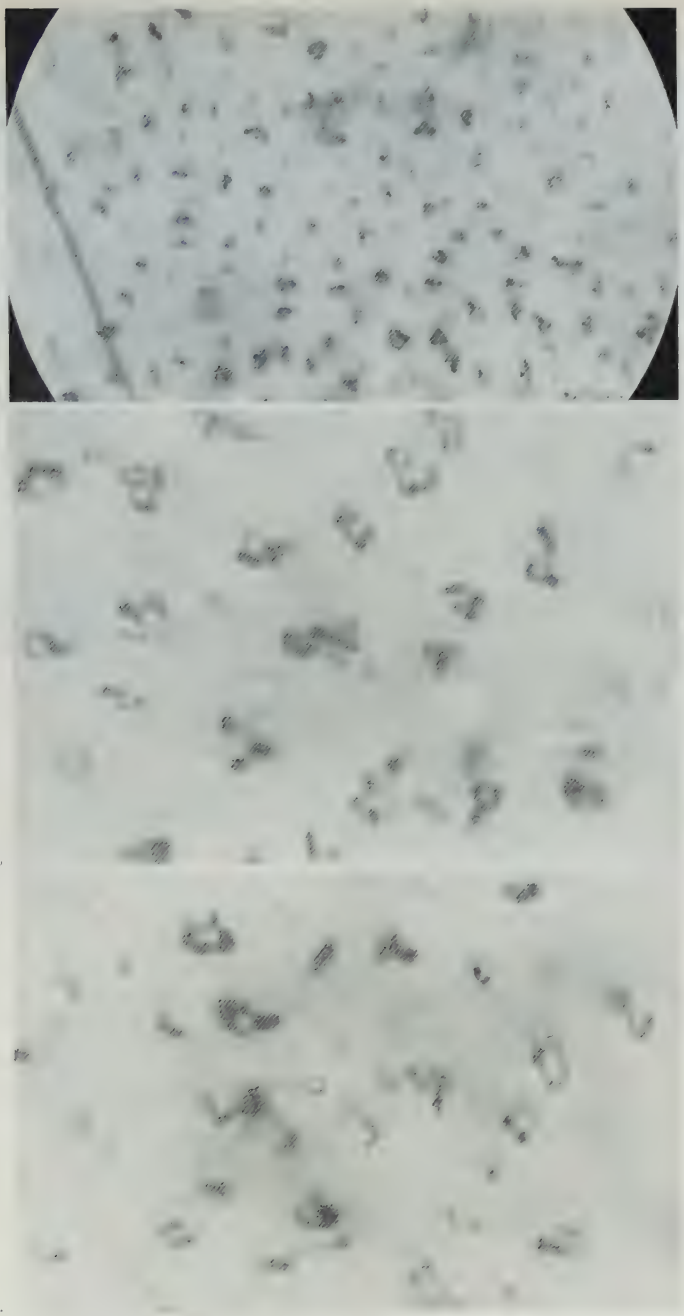

Abb. 7 a—c. „Subklinisches" Köbner-Phänomen? Beträchtliche Konvolutbildung an den Capillaren bei unsichtbaren subpapillären Venen. a 8. Tag nach Candida-Infektion (Pat. Stöck). b 13. Tag nach Candida-Infektion (Pat. Beng). c 12. Tag nach Candida-Infektion (Pat. Rem)

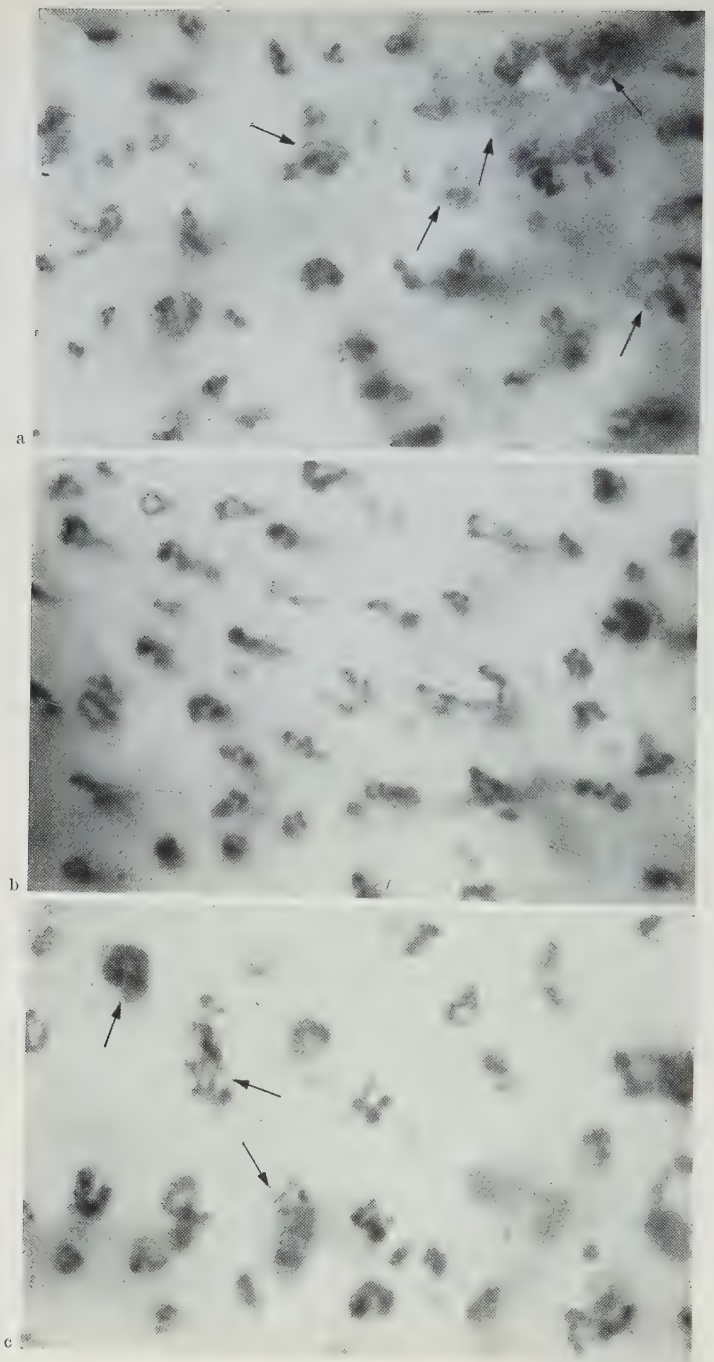

Abb. 8 a—c. Legende siehe S. 255

Stamm. Die Provokation erfolgte mit künstlicher Candida-Infektion. Am 4. Tag kam es zu einer entzündlichen, flächigen Infiltration, am 6. Tag zu Bläschenbildung und Schuppung. Am 14. Tag war noch ein geringes Infiltrat mit feiner Schuppenbildung vorhanden. Die Capillarmikroskopie ergab am 4. Tag nach der Provokation lediglich eine unspezifische Dilatation der Capillaren. Am 11. Tag dagegen waren die Venolen unsichtbar geworden, während die Capillaren sehr deutlich und vermehrt geschlängelt erschienen. Am 20. Tag war der klinische und der capillarmikroskopische Befund unverändert, das Köbner-Phänomen war also — zumindestens klinisch - nicht eindeutig positiv, und der Versuch wurde abgebrochen (Abb. 5a). Am 40. Tag nach der Provokation kam der Student von sich aus zur Nachuntersuchung, weil er am 27. Tag eine Vergrößerung des Resterythems mit zunehmender psoriasisformer Schuppenbildung bemerkt und selbst die Diagnose „Psoriasis" gestellt hatte. Jetzt lag klinisch und capillarmikroskopisch ein typischer Psoriasis-Befund vor; das Testfeld der künstlichen Candida-Infektion wies vier Psoriasis-Papeln auf (Abb. 5b und c). Der histologische Befund erfüllte nicht alle von uns geforderten Kriterien, war aber zumindestens auf Psoriasis sehr verdächtig (Abb. 5d—e). Somit war es also zu einem ungewöhnlich späten Köbner-Phänomen gekommen, bei welchem die Gefäßveränderungen tatsächlich schon etwa 16 Tage *vor* der klinischen Diagnose (durch den Patienten selbst!) registriert worden waren.

Bei 3 Patienten beobachteten wir in 6 Tests klinisch *keine* als „Psoriasis" diagnostizierbare Efflorescenz, aber ein auffallend intensives und persistierendes Erythem, welches nach 10 Tagen zumindestens den *Verdacht* auf einen isomorphen Reizeffekt nahelegte und 16—24 Tage lang nachweisbar blieb. Von diesen 6 Tests zeigten nun nach 10—18 Tagen 5 einen für Psoriasis typischen und 1 einen auf Psoriasis verdächtigen Capillarbefund (Abb. 6a—c). Einer dieser Patienten wurde histologisch überprüft und zeigte auch hierbei charakteristische Veränderungen.

Bei 3 weiteren Patienten wurde schließlich jeweils 8, 12 und 13 Tage nach einer Candida-Infektion der subpapilläre Venenplexus unsichtbar, und an den Capillaren kam es zu einer psoriasis-verdächtigen Schlängelung, *ohne* daß außer einem flüchtigen Erythem ein klinischer Befund zu erheben war (Abb. 7a—c, vgl. hierzu Abb. 8a—c).

Es muß besonders hervorgehoben werden, daß die beschriebenen capillarmikroskopisch faßbaren Gefäß-Veränderungen in unseren Untersuchungen sowohl bei Spontan-Efflorescenzen als auch beim isomorphen Reizeffekt genau auf den klinisch veränderten Hautbezirk, d. h. auf die Psoriasis-Efflorescenz beschränkt waren. In der unveränderten Umgebung von Psoriasis-Efflorescenzen konnten wir dagegen keine Häufung von stärker geschlängelten Capillar-Konvoluten finden, wie andere Autoren dies beschrieben haben. Der Efflorescenzenrand erschien daher selbst bei capillarmikroskopischer Betrachtung immer noch auffallend scharf. (Abb. 9a und b).

Abb. 8 a—c. Capillarmikroskopischer Befund bei 3 gesunden Kontrollpersonen nach experimenteller Candida-Infektion am 6. bzw. 7. Tag. Plumpe, ungleichmäßige Schlängelung der Capillaren mit Tendenz zu bizarrer Ektasie-Bildung; vereinzelte Blutungen (Pfeile). Die Capillaren sind vor allem auf b bis zum Fußpunkt zu verfolgen; subpapilläre Venen auf diesen Gesichtsfeldern unsichtbar. Der Befund unterscheidet sich deutlich von dem der Psoriasis-Efflorescenz

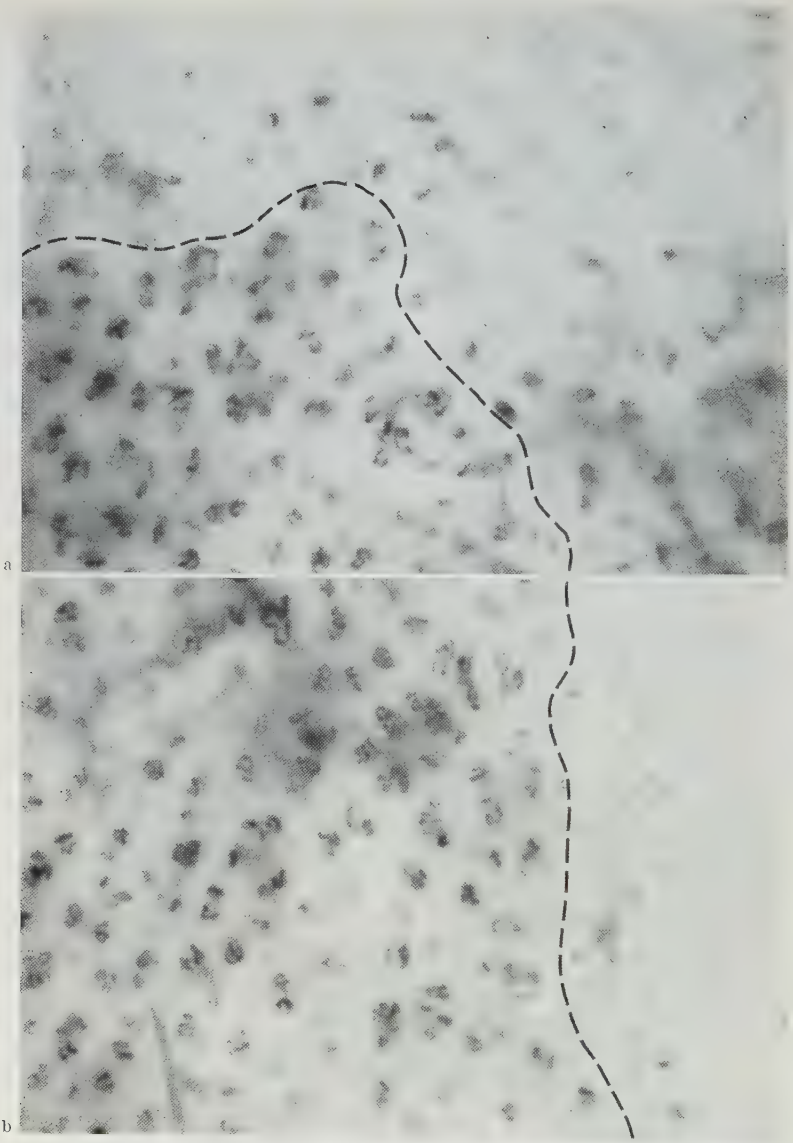

Abb. 9 a und b. Scharfe Grenze der psoriatischen Gefäßveränderungen am Rande einer Efflorescenz

Diskussion der Ergebnisse

I. Zur Auslösung und zum Mechanismus des Köbner-Phänomens

Vergleichen wir die Zahl der Köbner-Phänomene in unseren eigenen Experimenten mit derjenigen anderer Autoren, so ist es uns also nicht

gelungen, die Erfolgsquote trotz Berücksichtigung aller den isomorphen Reizeffekt begünstigenden Faktoren und trotz sorgfältiger Wahl der auslösenden Reize wesentlich zu erhöhen. In Übereinstimmung mit den Resultaten von Szodoray, Reinertson, Nardelli und Müller lag die Trefferzahl für die am meisten geeigneten Reize (Candida, Scarifikation, Bürstenschürfung + Podophyllin bzw. Colchicin) bei 20 % bis 30 %. Angesichts dieser Tatsache erscheint es unverständlich, wie Farber u. Mitarb. (1964) bei grundsätzlich gleichem Vorgehen zu einer Erfolgsquote von 84 % (Schürfung der Haut mit Skalpell) bzw. 92 % (Schürfung + Colchicinlösung) gelangen konnten. Obwohl wir während der ganzen Versuchsserie den Eindruck hatten, daß sich die experimentelle Candida-Infektion als isomorpher Reiz besonders gut eignet, ergab der statistische Vergleich der Trefferzahlen bei den verschiedenen Reizarten *keinen* signifikanten Unterschied. Offenbar spielt also die Reizqualität entgegen unseren ursprünglichen Erwartungen keine entscheidende Rolle. Dagegen scheint beim Zustandekommen des isomorphen Reizeffektes noch ein anderer Faktor mitzuwirken, der bisher nicht erfaßbar ist. Zwar erlebten wir verschiedentlich, daß ein Patient auf keinen einzigen der zehn Reize mit einem isomorphen Reizeffekt reagierte, während andere Patienten an fast allen Teststellen positive Reaktionen zeigten, jedoch war dies in viel geringerem Maße von dem Vorliegen eines aktiven Schubes abhängig, als wir das erwartet hatten, und als es allgemein angenommen wird (Levi; Szodoray).

Vergleicht man das Patientenmaterial und die Methode in unseren eigenen Untersuchungen und in den Untersuchungen von Farber u. Mitarb., so sind nur zwei Unterschiede greifbar, die man als Ursache der unterschiedlichen Erfolgsquoten diskutieren könnte: 1. Die von Farber besonders in den Vordergrund gestellte „Köbner-Anamnese", die alle von ihm ausgewählten Patienten aufwiesen (in einigen Fällen lag sogar schon ein spontanes Köbner-Phänomen vor). 2. Die während der Untersuchungen erfolgte *Behandlung*.

Unser eigenes Ausgangsmaterial war nicht groß genug, um die Köbner-Experimente ausschließlich an Patienten mit spontanem Köbner-Phänomen oder mit positiver Köbner-Anamnese durchzuführen. Es wäre also denkbar, daß Farber durch seine besondere Auswahl den noch unbekannten Hilfsfaktor für das Zustandekommen eines isomorphen Reizeffektes bei seinen Patienten besonders häufig antraf. Ganz offensichtlich hielt er das Vorliegen eines akuten Schubes allein auch nicht für ausreichend, um optimale Versuchsbedingungen zu erhalten. Diese Vermutung könnte noch durch den Umstand gestützt werden, daß der einzige Patient unseres eigenen Materials mit einer sicheren Köbner-Anamnese (Pat. Stefan H.) auf 6 von 7 Reizen mit einem positiven Köbner-Phänomen reagierte.

Schließlich wäre es denkbar, daß die bei unseren Patienten auch während der 21 Versuchstage durchgeführte äußere Behandlung, von welcher lediglich die untersuchte Extremität ausgeschloßen war, zu einer Bremsung der isomorphen Reizbeantwortung führte — z. B. auf dem Umweg einer *Fernwirkung* der Cignolin-

Therapie im Schmiertuch. Leider konnten wir von Farber nicht erfahren, ob *seine* Patienten während der Untersuchung behandelt wurden oder nicht.

Gegen eine wesentliche Beeinflußung unserer Köbner-Experimente durch die gleichzeitige Schmiertuchbehandlung des übrigen Körpers spricht allerdings die Beobachtung, daß die an der unbehandelten Versuchs-Extremität gleichzeitig vorhandenen *Spontan*-Efflorescenzen — besonders in den Fällen mit negativem Köbner-Phänomen – während der Versuchsperiode keine oder nur eine sehr geringe Rückbildungstendenz zeigten[3].

Schließlich könnte man noch überlegen, ob die unterschiedliche Trefferzahl in den Versuchen von Farber und von uns durch eine unterschiedliche Definition der Diagnose „positives Köbner-Phänomen" *vorgetäuscht* wird.

Bei der *klinischen* Bewertung der Reaktionen zog Farber allerdings die gleichen Kriterien heran wie wir: Erythem, plaqueförmiges Infiltrat („plaque-like feel") und typische Schuppenauflagerungen. Im Hinblick auf die Schuppung konnte er sogar noch strenger sein als wir, denn mit Rücksicht auf die Capillarmikroskopie mußten wir die beginnende Hyperkeratose (bzw. Parakeratose) oftmals durch „Stripping" stören. Für seine histologische Diagnose „positives Köbner-Phänomen" gibt Farber jedoch keine Kriterien an, und die Tatsache, daß er bei 28 histologisch kontrollierten Testen nur zweimal eine Diskrepanz zwischen klinischem und histologischem Befunde feststellte, läßt im Zusammenhang mit dem Ausfall unserer eigenen Vergleichsuntersuchungen (Tab. 2) die Möglichkeit offen, daß seine Beurteilung großzügiger war als unsere eigene.

In diesem Zusammenhang ist vielleicht noch von Interesse, daß Farber in einer zweiten Mitteilung über das experimentelle Köbner-Phänomen (1965) eine wesentlich geringere Trefferzahl von etwa 50 % angibt, ohne daß seine Arbeit eine Erklärung für diese unterschiedliche Erfolgsquote seiner eigenen Versuche enthält.

Was nun den *Angriffspunkt der Köbner-Reize* anlangt, sind sich nahezu alle Autoren einig, daß es auf eine Alteration der *Epidermis* ankommt, und diese Auffassung wurde durch experimentelle Untersuchungen von Reinertson, Grüneberg, Yamazaki und anderen gestützt, welche niemals einen isomorphen Reizeffekt durch eine *rein* cutan-vasculäre Irritation hervorrufen konnten. Andererseits bleibt aber die eigenartige Tatsache bestehen, daß diejenigen Reize, welche vorzugsweise die Epidermis alterieren und als Köbner-Reize bekannt sind, stets gleichzeitig zu einer cutan-vasculären Reaktion führen. Diese cutan-vasculäre Irritation — klinisch als mehr oder weniger entzündliches „Brücken-Erythem" imponierend — ist nach unseren Erfahrungen geradezu als notwendige Voraussetzung für den Eintritt eines isomorphen Reizeffektes anzusehen.

Nach der Intensität dieses unspezifischen Früh-Erythems dosierten wir daher auch unsere Köbner-Reize, weil die rein *epidermale* Alteration klinisch nicht genau faßbar ist. Blieb das Erythem aus, wurde der Reiz wiederholt.

[3] Übrigens haben Linder u. Skog (1965) soeben positive Transplantationsversuche mit Psoriasis-Efflorescenzen während äußerer Behandlung der Patienten mitgeteilt, bei welchen ebenfalls nur die Testfelder von der Therapie ausgespart blieben.

Ein isomorpher Reiz, der ausschließlich die Epidermis alteriert, *ohne* eine cutan-vasculäre Mitreaktion zu verursachen, wurde bisher noch nicht beschrieben.

So gelang es weder Reinertson noch Grüneberg, durch ganz oberflächliches Stripping des Stratum corneum *ohne* sichtbares Erythem ein Köbner-Phänomen auszulösen. Aus dem gleichen Grunde ist die Eignung des Stripping zur Transparenzerhöhung der Hornschicht bei capillarmikroskopischen Untersuchungen umstritten, denn sie bewirkt eine störende, viele Stunden anhaltende Dilatation der obersten Hautgefäße mit entzündlicher Exsudation (vgl. Möller u. Rorsman, 1960).

Haben also bisher rein cutan-vasculär angreifende Reize (Saugglocke, Injektion vasoaktiver Substanzen, tiefer Messerschnitt, Excoriation mit dem scharfen Löffel) auch niemals zu einem Köbner-Phänomen geführt, so ist andererseits doch nicht ausgeschlossen, daß nur die *Kombination* einer epidermalen *und* cutan-vasculären Irritation zum isomorphen Reizeffekt führt.

Ob das sogenannte Brücken-Erythem lediglich den Indicator für einen bestimmten — für den isomorphen Reizeffekt notwendigen — Schädigungsgrad der Epidermis darstellt oder aber einen wesentlichen Hilfsfaktor, muß einstweilen noch offenbleiben.

In unseren Tests wurde das Intervall zwischen unmittelbarem Reizeffekt und beginnender Köbner-Reaktion jedenfalls stets durch ein persistierendes Erythem überbrückt, selbst bei dem verspäteten Köbner-Phänomen nach Candida-Infektion (Pat. Klaus Sch.). Immer leitete also eine zunächst unspezifische *Entzündung* allmählich in die psoriatische Reaktion über.

Angesichts dieser Umstände möchten wir annehmen, daß die Entwicklung von Psoriasis-Efflorescenzen im Bereich älterer Narben — wie bei unserem Patienten Stefan H. im Bereich einer Granatsplitternarbe — auf einem *anderen* Mechanismus beruht („memoire cellulaire" von Kissmeyer). Solche Fälle von „Narben-Psoriasis" wurden unter anderem von Köbner, Zipersson, Sanderink u. Ton, Hurley u. Shelley und Novotny beschrieben.

Bei einer 21jährigen Patientin, die seit dem 9. Lebensjahr an Psoriasis litt und mit einem exanthematischen Schub in die Klinik aufgenommen war, trat erst 2 Monate nach einem experimentellen Stripping-Reiz ein isomorpher Reizeffekt auf. Bis zum 20. Tag nach der Reizung war nur ein uncharakteristisches Erythem sichtbar gewesen. Dann wurde die Patientin entlassen und ambulant nachuntersucht. Hier war schwer zu entscheiden, ob es sich um ein ungewöhnlich verzögertes Köbner-Phänomen mit langem Brücken-Erythem oder aber um eine „Narben-Psoriasis" gehandelt hatte (eine leichte Narbenbildung nach Stripping wurde nämlich verschiedentlich beobachtet).

II. Zum Ablauf und zur Bedeutung der psoriatischen Gefäßreaktion

Trotz der wider Erwarten kleinen Trefferzahl in unseren Köbner-Versuchen gelang es durch Ansetzen entsprechend vieler Einzeltests, mit Hilfe des Köbner-Phänomens ein klares Bild vom Beginn der Gefäß-

reaktion zu erhalten. Bei 50 klinisch diagnostizierten Köbner-Phänomenen war 33 mal ein charakteristischer capillarmikroskopischer Befund erhebbar, während in den übrigen 17 Tests nur eine uncharakteristische Gefäßreaktion vorlag. Berücksichtigt man, daß die vorliegenden Untersuchungen sich lediglich auf die ersten 10—14 Tage ganz frischer Psoriasis-Efflorescenzen erstreckten, so ist damit zu rechnen, daß bei länger dauernder Beobachtung noch häufiger typische Gefäßveränderungen gefunden worden wären.

Unter den 50 Köbner-Phänomenen befanden sich 20, die zusätzlich histologisch kontrolliert wurden. Von diesen stimmten 10 mit dem klinischen und capillarmikroskopischen Befund in der Diagnose „Psoriasis" überein. Nur zwei Tests boten trotz klinisch *und* histologisch typischer Psoriasis-Veränderungen einen capillarmikroskopisch uncharakteristischen Befund; diese auffallend kleine Zahl mag darauf beruhen, daß das für Psoriasis typische capillarmikroskopische Bild — wie wir in unserer II. Mitteilung erwähnt haben — zu einem Teil durch *nicht*-vasculäre Phänomene (Acanthose, Papillenödem) mitbedingt wird, so daß es in histologisch typischen Fällen in besonderem Maße zu erwarten ist.

Andererseits variiert der Grad psoriatischer Gefäßveränderungen auch an spontanen Efflorescenzen — wahrscheinlich in Abhängigkeit von ihrem Alter und Stadium — recht beträchtlich, was bei der Beurteilung der Köbner-Versuche mitberücksichtigt werden muß.

Der *Zeitpunkt*, an welchem die psoriatische Gefäßreaktion im Verlaufe eines Köbner-Phänomens capillarmikroskopisch faßbar wurde, fiel in den meisten Fällen praktisch mit dem Zeitpunkt der klinischen Diagnose „Köbner-Phänomen positiv" zusammen. Im Einzelfall war der Eintritt der psoriatischen Gefäßreaktion wegen des fließenden Übergangs zwischen unspezifischem Brücken-Erythem und isomorphem Reizeffekt zwar nicht auf den Tag genau bestimmbar; auch schwankte die Inkubationszeit des Köbner-Phänomens zwischen 7 und 28 Tagen. Die statistische Bearbeitung eines Kollektivs von 33 klinisch und capillarmikroskopisch positiven Köbner-Tests ergab aber ebenfalls eine enge Korrelation zwischen klinischer und capillarmikroskopischer Latenzzeit. Die Gefäßveränderungen eilten also — entgegen den Angaben von Telner u. Fekete, Ross u. Yamazaki — der klinischen Morphe in der Regel *nicht* voraus, noch hinkten sie wesentlich nach. Der zeitliche Ablauf der psoriatischen Gefäßreaktion ergab somit keinen Hinweis auf einen cutan-vasculären Beginn des psoriatischen Prozesses.

Nur in einem einzigen Fall ging die Gefäßreaktion der klinischen Diagnose „Köbner-Phänomen" tatsächlich doch in auffallender Weise um viele Tage voraus, aber sie erschien nicht — wie in den Beobachtungen von Telner u. Fekete — schon 24 bis 48 Std nach der Reizung, sondern nach Ablauf einer normalen Latenzzeit von ca. 11 Tagen. Die zeitliche Diskrepanz zum klinischen Köbner-Phänomen ergab sich vielmehr aus dem stark verspäteten Inerscheinungtreten einer typischen Psoriasis-Efflorescenz. Wollte man aus solcher Beobachtung weittragendere Schlußfolgerungen im Hinblick auf die Rolle der Blutgefäße ziehen, so wäre es unseres Erachtens not-

wendig gewesen, zum Zeitpunkt der capillarmikroskopischen Diagnose „Psoriasis" gleichzeitig vorliegende, klinisch *latente* Veränderungen der *Epidermis* histologisch auszuschließen. Dies ist aber nicht geschehen.

Ähnliche Überlegungen sind auch bezüglich unserer Fälle von „subklinischem", d.h. rein capillarmikroskopischem Köbner-Phänomen notwendig. Auch hier wären vielleicht histologisch doch epidermale Veränderungen nachweisbar gewesen, die nur klinisch-morphologisch nicht zum Ausdruck kamen.

In diesem Zusammenhang muß auch auf jene drei Köbner-Phänomene eingegangen werden, die klinisch nur ein auffallend lange persistierendes Erythem zeigten, capillarmikroskopisch aber ein für Psoriasis typisches Gefäßbild boten. In dem einen Fall wurde eine histologische Kontrolle durchgeführt, die zumindestens einen mit der Diagnose Psoriasis zu vereinbarenden Befund ergab (Parakeratose, Acanthose, perivasculäre Lymphocyteninfiltration mit vereinzeltem Eindringen in die Epidermis; allerdings keine Granulocyten). Retrospektiv möchten wir diese Fälle als *positives* Köbner-Phänomen interpretieren, aber mit atypischer klinischer Morphe („atypisches Köbner-Phänomen"). Weitere Beobachtungen mit histologischer Kontrolle müssen zeigen, inwieweit die Aussagekraft der Capillarmikroskopie hier eventuell überfordert worden ist.

Im Hinblick auf ihre diagnostische Bedeutung ist zu betonen, daß die Gefäßveränderungen bei der Psoriasis erst signifikant werden, wenn sie sehr ausgeprägt sind und in mehreren benachbarten Gesichtsfeldern das Bild beherrschen. Legt man diesen Maßstab an, so ist die (capillarmikroskopisch erfaßbare) „psoriatische Gefäßreaktion" nach unseren Erfahrungen stets auf die Efflorescenzen selbst beschränkt. Wie wir gezeigt haben, verläuft die Grenze zwischen gesunder und erkrankter Haut auch capillarmikroskopisch auffallend scharf, und wir konnten uns *nicht* davon überzeugen, daß die nähere oder weitere Umgebung von Efflorescenzen überzufällig viele psoriasis-ähnliche Capillar-Konvolute aufweist. Aus diesem Grund ist es unseres Erachtens auch nicht möglich, die psoriatische Disposition der Haut im erscheinungsfreien Intervall capillarmikroskopisch zu erkennen.

Vereinzelte und schwächer ausgeprägte Capillar-Konvolute erlauben unseres Erachtens im Gegensatz zu der Auffassung von Telner u. Fekete und von Ross und in Übereinstimmung mit Lawler u. Vineyard keinen Rückschluß auf eine psoriatische Reaktionslage bzw. Disposition der Haut, sondern sind zufällig bedingt. Nach experimenteller Candida-Injektion sahen wir sowohl beim negativen Köbner-Versuch am Psoriatiker als *auch am Gesunden* oftmals eine psoriasis-ähnliche Dilatation, Verlängerung und Schlängelung *einzelner* Capillaren. Selbst der ringförmigen oder ovalären Anordnung dieser Gefäße können wir in solchem Fall nicht die ihr von Telner u. Fekete zugeschriebene spezifische Bedeutung beimessen, wenngleich sie bei der Psoriasis tatsächlich häufiger beobachtet wird. Ebensowenig scheinen uns die histologischen Befunde von Kortanyshev und von Madden sowie die von Milberg (1947) nachgewiesenen Abweichungen der reaktiven Hyperämie bzw. die von Holti (1964) beschriebene Modifikation der Hautreaktion auf Trafuril eine psoriatische Disposition bzw. eine „latente Psoriasis" anzuzeigen.

Fragt man sich nun nach der pathogenetischen Bedeutung der psoriatischen Gefäßreaktion, so muß man sich vergegenwärtigen, daß das charakteristische und — wie wir in den vorausgegangenen Mitteilungen dargelegt haben — sogar in bestimmten Grenzen diagnostisch signifikante capillarmikroskopische Bild einer Psoriasis-Efflorescenz in nicht unerheblichem Maße durch gewebliche Faktoren mitgeprägt wird.

Dies betrifft vor allem die Verschleierung der entzündlich dilatierten subpapillären Venen durch Acanthose und Ödem sowie die demgegenüber (und trotzdem) besonders klare Erkennbarkeit der Capillaren infolge hochgezogener Papillen unter dünnen Epidermisbrücken zwischen den verdickten Rete-Leisten (wobei die von uns beobachteten „atypischen" Köbner-Phänomene, allerdings vermuten lassen, daß es auch klinisch uncharakteristische Psoriasis-Efflorescenzen in Form persistierender Erytheme mit dennoch typischem Gefäßbild gibt).

Rein vasculärer Natur ist vor allem die — auch für sich allein noch recht eigentümliche — Konvolutbildung der Capillaren, die vorzugsweise auf einem enormen Längenwachstum des Gefäßrohres beruht. Dieses Längenwachstum wäre theoretisch durchaus im Rahmen einer *sekundär* bedingten, entzündlichen Begleitreaktion verständlich, wenn man es mit Lawler u. Vineyard und mit Kalkoff (1965) auf die starke Stoffwechselsteigerung innerhalb der Psoriasis-Efflorescenz beziehen würde. Auch die in unserer I. Mitteilung beschriebene Vernetzung der Capillaren könnte auf dieser Basis im Rahmen einer reaktiven Oberflächenvergrößerung der nutritiven Gefäße erklärt werden. Die vorliegenden Untersuchungen über die Gefäßreaktion beim experimentellen Köbner-Phänomen sprechen zwar nicht *gegen* einen cutan-vasculären Beginn der Psoriasis, können aber andererseits auch nicht *zugunsten* eines solchen bewertet werden. Nachdenklich stimmt nur, daß sowohl in den eigenen als auch in fremden Untersuchungen über das experimentelle Köbner-Phänomen bisher nur solche Reize zum isomorphen Reizeffekt führten, die über eine Alteration der Epidermis hinaus eine (sekundäre?) cutan-vasculäre Irritation in Form eines länger persistierenden Erythems zur Folge hatten.

In diesem Zusammenhang erscheint erwähnenswert, daß Suurmond (1965) kürzlich Untersuchungen veröffentlicht hat, nach denen enge topographische und graduelle Beziehungen zwischen der vasculären Entzündung in den Papillen und der Parakeratose der Epidermis bestehen. Der Autor zieht hieraus den Schluß, daß die Psoriasis primär in der Cutis beginnt, und daß erst die Entzündung im Papillenkörper die Verhornungsstörung der Epidermis nach sich zieht.

Dem steht jedoch die ebenfalls eigenartige, in unserer II. Mitteilung erwähnte Tatsache gegenüber, daß die entzündliche Gefäßerweiterung der Psoriasis-Herde unter Behandlung mit Fluocinolon-Okklusiv-Verbänden nicht etwa als erstes verschwindet, sondern der Normalisierung der epidermalen Störungen (Steigerung der Epidermopoese, Parakeratose mit Verbreiterung der sogenannten Intermediärzone) und der Rückbildung der plaque-förmigen Infiltrate zeitlich *nach*hinkt. Es ist daher ganz unwahrscheinlich, daß der therapeutische Effekt des Fluocinolons auf seiner Gefäßwirkung beruht. Kalkoff (1965) hat hierauf besonders hingewiesen.

Immerhin erscheint eine *kombinierte* Alteration von Epidermis *und* Corium als Ursache des isomorphen Reizeffektes — wie schon betont — zumindestens noch nicht ganz ausgeschlossen. An diesem Punkt müßten wohl weitere Untersuchungen ansetzen.

Literatur

Baer, R. L., and V. H. Witten: Psoriasis. A discussion of selected aspects. Year Book of Dermatology, p. 9. Chicago: Year Book Medical Publ. 1961/62.

Eddy, C. D., E. Aschheim, and E. M. Farber: Experimental analysis of isomorphic (Koebner) response in psoriasis. Arch. Derm. **89**, 579—588 (1964).

Farber, E. M., R. J. Roth, E. Aschheim, and W. W. Epinette: Role of trauma in isomorphic response in psoriasis. Arch Derm. **91**, 246—251 (1965).

Grüneberg, Th.: Das Primärereignis bei der psoriatischen Reaktion der Haut. Wiss. Z. Univ. Halle, Math. Nat. **10**, 679 (1961).

Holti, G.: Vascular phenomena diagnostic of latent psoriasis. Brit. J. Derm. **76**, 503—510 (1964).

Hurley, H. J., jr., and W. B. Shelley: The induction of Koebner's phenomenon in psoriasis with roentgen irradiation. Amer. J. Roentgenol. **73**, 984 (1955).

Illig, L.: Die Blutgefäß-Reaktion bei der Psoriasis vulgaris. (Histologische und capillarmikroskopische Untersuchungen) II. Mitteilung. Arch. klin. exp. Derm. (im Druck).

—, u. G. Koops: Die Blutgefäß-Reaktion bei der Psoriasis vulgaris. (histologische und capillarmikroskopische Untersuchungen) I. Mitteilung. Arch. klin. exp. Derm. (im Druck).

Kalkoff, K. W.: Neue Erkenntnisse zum Wesen der Psoriasis vulgaris. Fortschr. prakt. Derm. u. Venerol. **5**, 109—122 (1965).

Kissmeyer, A.: Role du traumatisme anterieur et „memoire cellulaire" dans le psoriasis. Ann. Derm. Syph. (Paris) **5**, 1085—1088 (1934).

Kortanyshev, A. (Kartamicheff): Histopathologie der scheinbar gesunden Haut der Psoriasis-Kranken. Vestn. Vener. Derm. Nr. **1**, 30—34 (1939). (russisch); ref.: Zbl. Haut- u. Geschl.-Kr. **62**, 562 (1939).

Lawler, J. C., and W. R. Vineyard: The effect of treatment on the vascular component of the psoriatic lesion (Köbner-Phänomen). Arch. Derm. **82**, 190—193 (1960).

Linder, O., and E. Skog: Autologous skin grafting in psoriasis observations in the first postoperative weeks. Acta derm.-venereol. (Stockh.) **45**, 178 (1965).

Madden, J. F.: Histologic studies of uninvolved skin of patients with psoriasis. Arch. Derm. **44**, 655—664 (1941).

Milberg, I. L.: The reactive hyperemia response of the uninvolved skin of patients with psoriasis. J. invest. Derm. **9**, 31—39 (1947).

Möller, H., and H. Rorsman: Vascular effects of epidermal stripping. Acta derm.-venereol. (Stockh.) **40**, 381—385 (1960).

Müller, M.: Über das Köbnersche Phänomen bei der Psoriasis. Dissertation, Bern 1934.

Novotny, F.: Various skin prozesses as Köbner's phenomen of psoriasis. Čs. Derm. **40**, 177—185 (1965); ref. Zbl. Haut- u. Geschl.-Kr. **120**, 291 (1966).

Reinertson, R. P.: Vascular trauma and pathogenesis of the Koebner reaction in Psoriasis. J. invest. Derm. **30**, 283—286 (1958).

Ross, J. B.: The psoriatic capillary. Its nature and value in the identification of the unaffected psoriatic. Brit. J. Derm. **76**, 511—518 (1964).

Sanderink, J. F. H., u. J. G. Ton: A patient with progressive gangrenous pyoderma (Meleney's ulcera) and psoriasis with post-perative Köbner's phaenomenon. Ned. T. Geneesk. **106**, 981—985 (1962); ref. Zbl. Haut- u. Geschl.-Kr. **113**, 51 (1962).

Suurmond, D.: Histologic changes in treated and untreated psoriasis lesions. Dermatologica (Basel) **131**, 357—366 (1965).

Szodoray, L.: Nervale Faktoren im Pathomechanismus der Psoriasis. Arch. klin. exp. Derm. **201**, 581—606 (1955).

Telner, P., and Z. Fekete: The capillary responses in psoriatic skin. J. invest. Derm. **36**, 225—230 (1961).

Yamazaki, T.: Capillary microscopic study of psoriasis. Jap. J. Derm. **73**, 38 (1963).

Zipersson, D.: Köbner-Symptom an einer Nachoperationsnarbe bei einem Psoriasis-Kranken. Derm. Wschr. **103**, 1289—1290 (1963).

Professor Dr. L. Illig
Universitäts-Hautklinik
78 Freiburg/Breisgau, Hauptstraße 7

Lebenslauf

Am 26. Oktober 1940 wurde ich als Sohn des Schreinermeisters Karl Holz und seiner Ehefrau Luise in Heidenheim an der Brenz geboren.
Vom Herbst 1947 an besuchte ich in Heidenheim zunächst vier Jahre lang die Grundschule und dann das Hellensteingymnasium. Im März 1960 legte ich dort die Reifeprüfung ab.

Das Medizinstudium habe ich im Sommer 1960 an der Universität Tübingen begonnen. Im Oktober 1962 bestand ich daselbst die ärztliche Vorprüfung. In den klinischen Semestern studierte ich an den Universitäten Tübingen, Wien und Freiburg. Das medizinische Staatsexamen habe ich im Frühjahr 1966 in Freiburg abgelegt.